# SDD 173 Sujet n°1

## Spécialité : Orthopédie

Date : 01/01/2024
Auteur : Clotilde Daverdin (Chirurgie orthopédique - ECN 2023)
Relecteur(s) : Sébastien Villard (Médecine interne - ECN 2023), Lucie-Lou Vial (DES MAR, EN 2023-2024)

| | |
|---|---|
| Domaine d'apprentissage principal | Examen clinique |
| Domaine d'apprentissage secondaire | Iconographie |
| Item(s) en lien avec la station | Item 363 |
| Situation(s) de départ en lien avec la station | 173- Traumatisme des membres |
| Matériel nécessaire à la station | Photo de la radiographie |
| Contexte de la station | Fracture de l'extrémité proximale du fémur aux urgences |

| ECOS TACFA |
| --- |
| INSTRUCTIONS POUR LE/LA CANDIDAT.E |

**Contexte :**
Vous êtes interne de médecine générale en stage libre en chirurgie orthopédique et vous êtes appelé aux urgences pour monsieur B âgé de 78 ans qui présente une douleur de la hanche droite.
Le patient est retraité, vit dans une maison avec sa femme, ne présente aucun antécédent particulier à part une hypertension artérielle sous Ramipril. Les paramètres vitaux sont corrects. Le patient a trébuché d'un trottoir en allant faire ses courses cet après-midi. Il se plaint nulle part ailleurs.

Une imagerie a été réalisée avant son installation en box.

**Consignes :**
Vous avez 8 minutes pour :

- Enoncer les éléments à rechercher à l'examen physique du patient
- Analyser et décrire l'iconographie disponible

Vous ne devez pas :

- Interroger le patient
- Enoncer la prise en charge

Attention : Vous avez 8 minutes. Au signal sonore, passez à la station suivante.

Il s'agit d'une station sans patient standardisé.

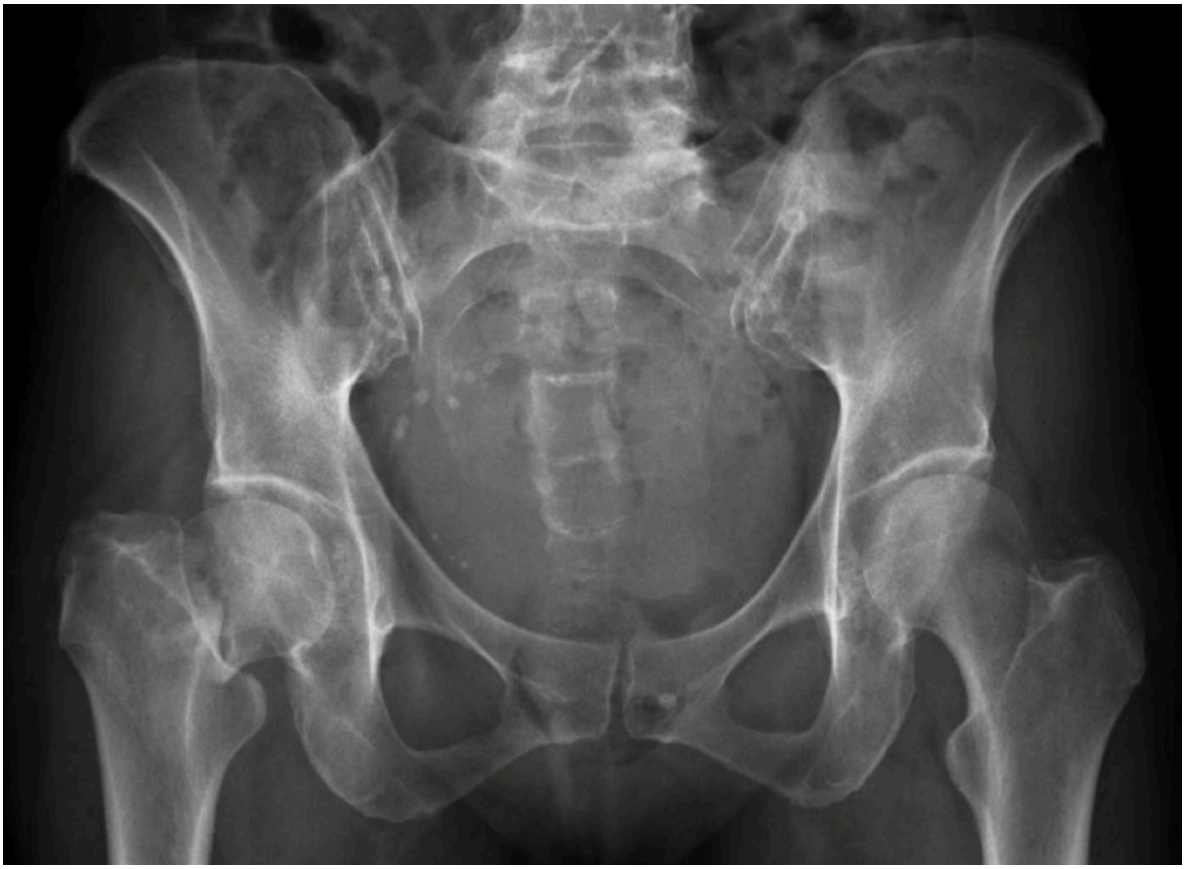

| ECOS TACFA |
|---|
| GRILLE D'EVALUATION |

**Consigne(s) à l'évaluateur :**

| Aptitudes cliniques | | |
|---|---|---|
| 1. | Recherche une douleur de la hanche ou du pli de l'aine | 1 pt |
| 2. | Recherche une impotence fonctionnelle ou un clinostatisme | |
| 3. | Recherche un membre droit raccourci | 1 pt |
| 4. | Recherche un membre droit en rotation externe | 1 pt |
| 5. | Recherche un membre droit en adduction | 1 pt |
| 6. | Evalue l'état cutanée et recherche :<br>- plaie<br>- hématome<br>- déformation | 1 pt si 2 |
| 7. | Recherche les pouls périphériques :<br>- fémoral<br>- poplitée<br>- tibial postérieur<br>- pédieux | 1 pt |
| 8. | Recherche un déficit sensitivo-moteur | 1 pt |
| 9. | Rechercher l'autonomie de patient :<br>- présence d'aides ménagères ou cuisine<br>- déplacement en dehors du domicile<br>- aide de la famille<br>- possibilité de conduire<br>- | 1 pt |
| 10. | Énonce un score de Parker à 9 | 1 pt |
| 11. | Décrit une radiographie du bassin de face | 1 pt |
| 12. | Dire que le trait de fracture est au niveau du col fémoral (0.5) à droite (0.5) | 1 pt |
| 13. | Énonce que le trait de fracture est à droite | 1 pt |
| 14. | Garden IV ou indique que les 2 fragments sont désolidarisés | 1 pt |
| **Communications et attitudes** | | |
| | Aptitude à réaliser un examen clinique | 1 pt |

| | | |
|---|---|---|
| | Aptitude à interpréter une iconographie | 1 pt |
| **TOTAL** | | **13 points** |

| |
|---|
| **ECOS TACFA** |
| **SCÉNARIO PATIENT SIMULÉ** |

**Consignes génériques pour le patient :**

- Ce que tu peux dire spontanément ou sous condition est clairement indiqué
- Si le candidat pose une question dont la réponse ne se trouve pas dans le scénario, n'improvise pas et réponds « je ne sais pas » ou « c'est normal ».

**Rappel du scénario du candidat :**

Vous êtes M. B, 78 ans retraité, dynamique. Alors que vous alliez faire vos courses, vous n'avez pas vu le trottoir et avez trébuché.
Depuis vous n'arrivez plus à bouger le membre inférieur droit à cause d'une douleur. Vous avez appelé les pompiers qui vous ont amené aux urgences et depuis vous êtes très inquiet, on ne vous a rien dit et vous voulez des explications sur ce que vous avez.

**Plan de la station ECOS** :

Allongé sur un lit/brancard aux urgences

**Phrase de démarrage du patient simulé (par <3) :**

Bonjour, docteur j'ai mal à la hanche est-ce grave ?

**Identité du patient :**

Homme, Monsieur B, 78 ans, 180 cm, 80 kg.

**Mode de vie :**

Retraité, ancien directeur dans une banque, vivant dans une maison avec votre femme, pas de tabac, alcool occasionnel, pas d'allergie. Normalement vous êtes très autonome, vous marchez seul chez vous et à l'extérieur sans aide, vous faites du golf tous les dimanches.

**Comportement global** :

Assez stressé mais très à l'écoute, vous voulez qu'on vous explique bien.

**Antécédents personnels** :

Hypertension artérielle

**Médicaments :**

Ramipril 5mg un comprimé le matin

**Symptômes positifs :**

- Douleur dans le pli de l'aine droite.
- Douleur à 6/10 quand vous essayez de bouger.
- Impotence fonctionnelle totale, n'arrive plus à bouger le membre inférieur, n'arrive pas à décoller le talon du lit
- Pas mal ailleurs
- Membre inférieur droit raccourci
- Membre inférieur droit en rotation externe
- Membre inférieur droit en adduction

**Constantes :**

Fréquence cardiaque à 70 bpm, tension artérielle 135/70 mmHg, 37°C, fréquence respiratoire à 12/min.

**Données complémentaires :**

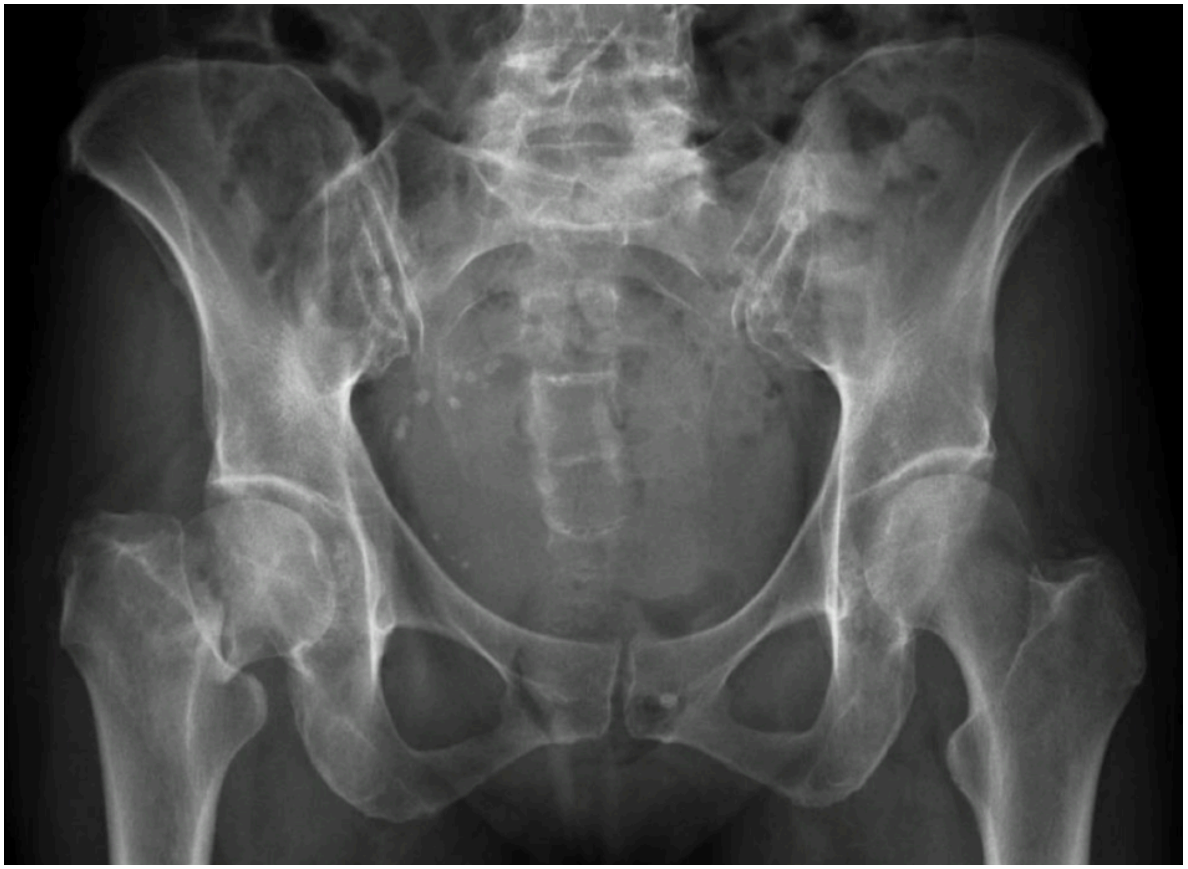

Radiographie du bassin prise aux urgences le même jour. *A mettre sur la table dès le début*.

**NE PAS OUBLIER DE METTRE LE DOCUMENT COMPLÉMENTAIRE SUR LE DRIVE**

**Questions de relance :**

Lors de moments de blanc si l'étudiant ne sait plus quoi poser comme question et n'a pas abordé ces sujets
- Et c'est normal que ma jambe soit tordue comme ça ?
- On voit quoi sur la radiographie ?
- Et donc je vais avoir un plâtre ?
- Je risque quoi si je ne me fais pas opérer ?
- Si on ne m'opère pas dans les 2-3 heures qui suivent est ce que je risque de perdre ma jambe ?